Fr. Kogoj

# HISTOLOŠKE PROMJENE U IMPETIGO HERPETIFORMIS

Impetigo herpetiformis je vrlo rijetka bolest (Baer i Witten). U zbirci histoloških preparata zagrebačke dermatološke klinike, koja obuhvata blizu 10.000 rezova od preko 4000 bolesnika, nalazimo jedan jedini primjer spomenute dermatoze. Prelazimo preko opisivanja dobro poznate kliničke slike, koju uz teške opće simptome katkad prati tireoprivna tetanija ili pozitivan Trousseauov i Chvostekov fenomen, te samo usput podsjećamo na quoad vitam prilično nepovoljnu prognozu; Borzecki navodi od 84 bolesnika 19 sa smrtnim završetkom.

O etiologiji herpetiformnog impetiga i s tim u vezi o njegovim odnosima s Acrodermatitis continua Hallopeau i Psoriasis pustulosa nalazimo sve do dan-šnjeg dana vrlo različita mišljenja. Dok neki autori ne priznaju Impetigo herpetiformis kao samostalnu bolest, te ga više-manje identificiraju sa Psoriasis pustulosa ili s Acrodermatitis continua *(Allen, Bernhardt, Carrié, Danbolt, Duperrat, Golé* i *Massias, Gottron* i njegova škola, *Herzberg, Ingram, Keining* i *Jung-Grimm, Koch, Lapière, Soltermann, Schouven* i dr.), drugi ističu da treba Impetigo herpetiformis smatrati zasebnom bolesti *(Campanella, Comel, Friedman, Földvary, Frühwald, Granelli, Leonhardi, Leonhardi* i *Michel, Lever, Möslein, Pinetti, Ramel, Riecke, Ruiter, Tolman* i *Moschella, Touraine* i *Bour, Wolfram, Zumbusch* i dr.). U prilog tom mišljenju govore oni primjeri gdje je uspjelo dokazati uzročnu vezu između pojave herpetiformnog impetiga i poremećenog funkcioniranja endokriniuma, prije svega paratireodnih žlijezda. Takve su slučajeve – pretežna većina oboljelih su gravidae – opažali i o. *Brill, Engfeld* i *Gentele, Friedman, Gentele, Lodin* i *Odquist-Niordson, Kyrle, Leonhardi, Leonhardi* i *Michel, Lutz, Schardorn, Trýb, Wolfram. Beek* razlikuje hormonalno i mikrobijelno uvjetovane primjere herpetiformnog impetiga; s ovim se mišljenjem ne možemo složiti. Vrijedno je spomenuti da su terapijski uspjesi postignuti s AT 10 *(Beek, Leonhardi),* gonadotropnim hormonima *(Thyresson),* androgenima *(Lepercq* i *Cournat)* i glukokortikoidima *(Herzber, Sauer* i *Geha);* kod posljednjih treba, dakako, računati i s njihovim »nespecifičnim« djelovanjem.

I mi se priključujemo mišljenju da su pokušaji identificiranja Impetigo herpetiformis s bilo kojom drugom dermatozom neuputni, sve priznavajući da sama klinička simptomatologija ne dopušta sigurnu diferencijalnu dijagnozu, npr. s pustuloznom psorijazom. Predmijevanje da Impetigo herpetiformis ima bilo kakvu vezu s Dermatitis Duhring, jer se u Duhringove bolesti mogu pojavljivati mali gnojni mjehurići

(lit. KOGOJ, MUSUMECI), i po našem je mišljenju posve neopravdano. Mnogi drže da ni histološka slika ne dozvoljava dijagnostičko razgraničavanje herpetiformnog impetiga od Hallopeauove dermatoze i pustulozne psorijaze.

O mikroskopskim promjenama u Impetigo herpetiformis kaže *Friböes* prije 40 godina prilično neodređeno da »scheinen sich... die Erscheinungen mit denen anderer Pustulationen zu decken«. Više od tri decenija poslije toga (1955) *Gans* se još uvijek izražava na sličan način. Međutim, god. 1958. čitamo u udžbeniku *Duperrata* da kod herpetiformnog impetiga nalazimo »pustulose spongiforme de Kogoj, altérationum commune à l'acrodermatite continue«. Dvije godine iza toga navode *Tolman* i *Moschella* u svojoj diferencijalno-dijagnostičkoj tabeli da su našli kod Acrodermatitis Hallopeau i kod Psoriasis pustulosa »intraepidermal spongiforme pustule of Kogoj«, a u Impetigo herpetiformis su umjesto spužvastog gnojnog mjehurića opažali »intraepidermal vesicles filled with eosinophils«.

Ovi i slični nalazi ponukali su nas da pokušamo sami utvrditi kakve mikroskopske promjene nalazimo kod herpetiformnog impetiga, i to s osobitim obzirom na način pustulacije. Slučaj je htio da su se rezovi s kojima smo raspolagali pokazali kao pogodan objekt za to.

Spongiformnu pustulu smo pred mnogo godina (1927) prvi put zapazili i opisali kao posebnu vrstu stvaranja gnojnog mjehurića, i to u Acrodermatitis continua Hallopeau. Kao karakteristike te pustule već smo tada, pa i u našim kasnijim radnjama (1937, 1938, 1951) posvećenim tom pitanju, istakli:

1. subkornealno intraepidermalni smještaj spužvaste pustule;

2. imigraciju velikog broja polinuklearnih leukocita iz kutisa u epidermis;

3. jak ekstracelularan i, osobito, intracelularan edem epidermalnih stanica, tako da se mnoge mijenjaju u tvorbe ispunjene tekućinom, a jezgre pokazuju znakove piknoze i raspada;

4. aktivno ulaženje jednog ili malobrojnih polinukleara u pojedinačne epidermalne stanice, čime nastaju tvorbe koje smo prozvali unicelularnim pustulama;

5. oblikovanje rezistentnog trabekularnog sistema nalik na mrežu s očicama nejednake veličine i obrubnim tkanjem različite debljine.

U spomenutoj trabekularnoj mreži postaju rupičasti otvori od periferije prema središnjem dijelu postepenim kidanjem i propadanjem pregrada sve veći dok konačno ne nastane centralna šupljina ispunjena bijelim krvnim tjelešcima. Kada spongiformna pustula postiže dovoljnu veličinu, postaje slobodnim okom vidljiva pustulozna eflorescencija. Za gredaste tvorbe smatramo da su nastale kao rezultat kompresije staničnih membrana i egzoplazmatskih masa, a možda i tonofibrila. Kao posebna osobina trabekularnih tvorevina je spomena vrijedna njihova relativno jaka i dugotrajna rezistencija prema razarajućem djelovanju proteolitičkih tvari.

Sl. br. 1 (koja potiče od primjera pustulozne psorijaze) i sl. br. 2 (koja potiče od Acrodermatitis continua Hallopeau) dobro prikazuju

prilike kakve nalazimo kod spongiformne pustule i čine shvatljivim razloge zbog kojih smo tu tvorbu, zamišljajući je trodimenzionalnom, kakva ona u istinu i jest, nazvali baš tim imenom. Uporediti je možemo sa spužvom koje su nejednako veliki šuplji prostori ispunjeni zrncima pijeska. BLUM i BRALEZ kažu da je stanica zaposjednuta polinuklearnim leukocitima, kao da se radi o staničnom parazitu koji razara jezgru.

Nekoliko godina nakon našeg prvog opisa spongiformne pustule mogli smo prema mikrofotogramu u upravo citiranom članku BLUMA i BRALEZA ustanoviti da se spongiformna pustula pojavljuje i u Impetigo herpetiformis. Obrađujući pustuloznu psorijazu morali smo priznati (1951) da je i to oboljenje obilježeno spužvastim gnojnim mjehurićem.

Spongiformna pustula kao zasebna vrsta pustulacije danas je općenito prihvaćena (*Barber, Champion, Duperrat, Gertler, Gougerot* i *Civatte, Hadida* i *Tirnsit, Heilesen* i *Hornbeck-Madsen, Ito, Kuroda* i *Kashima, Korting, Lapière, Laymon, Lausecker, Leigheb, Lever, Midana, Neumann i Kúta, Pinetti, Poiares Baptista, Rivelloni, Ruiter, Steigleder, Shelley* i *Kirschbaum, Schuppener, Schuppener* i *Koba, Streitmann, Schwank* i *Trapl, Tolman* i *Moschella, Trapl* i *Bednař* i dr.). *Gentele, Lodin* i *Odquist Niordson* (1957) u svojoj radnji o herpetiformnom impetigu je izrijekom ne spominju, ali reproduciraju sliku koja nedvojbeno prikazuje morfološke osobine spongiformne pustule.

Neki su autori mogli konstatirati prisustvo spongiformne pustule osim kod već spomenutih još i kod nekih drugih rijetkih kožnih promjena: LEVER kod gonoroične keratodermije i Reiterove bolesti (sindrom FIESSINGR–LEROY), POIARES BAPTISTA kod Danboltove Acrodermatitis enteropathica. U slučaju enteropatičkog akrodermatitisa, koji smo mogli histološki istražiti, nađena je samo jedva naznačena spongiformna pustula (PURETIĆ ST. i PURETIĆ B.). Možda bi trebalo tražiti razloge za to u starosti ekscidirane pustulozne eflorescencije (gl. kasnije).

Od onih koji u herpetiformnog impetiga izričito opisuju spongiformnu pustulu navodimo uz LEVERA još MIDANU (1942) i, osobito, radove LAPIÈREA, koji govori o »pustule spongiforme multiloculaire«.

Nalaze s našeg primjera Impetigo herpetiformis prikazat ćemo pomoću nekoliko mikrofotograma. O opće poznatim histološkim podacima, akantozi, proširenju krvnih i limfnih žilica i infiltratu u kutisu, u kojem učestvuju uz fibroblaste i limfocite osobito i redovito polinuklearni leukociti, nećemo raspravljati. Interesirat će nas prije svega način stvaranja pustula; na prisustvo prekomjernog broja eozinofilnih polinuklearnih stanica osvrnut ćemo se s nekoliko riječi.

Na sl. 3 vidimo četiri intraepidermalna gnojna mjehurića nalik na dobro punjene vreće, od kojih se tri manja protežu približno do u srednje predjele str. spinosuma, a najveći siže sve do u blizinu bazalnog sloja. Izgleda kao da su ona dva obimnija na svom donjem dijelu omeđena nekom stijenkom; kod nešto većeg povećanja to se još bolje opaža (sl. br. 4). Sadržaj mjehurića tvore u pretežnoj većini polinuklearni leukociti, među kojima ima i izvjestan broj eozinofila (sl. br. 5). Ma-

lene stanice s malo plazme i relativno velikom okruglom jezgrom, limfocite, nalazimo, kako to pokazuje slika br. 6, samo u malom broju.

Krov je pustule (sl. br. 3) uska traka rožanog sloja, dno i stijene mjehurića stvaraju u svojoj građi ponešto alterirane i defigurirane stanice spinoznog sloja i, kako smo već naveli, neku membranoznu tvorbu. Kod jačeg povećanja vidimo kako se membranoidno ograničenje pustule sastoji iz duljih i kraćih, stisnutih, gušće ili labavije iznad sebe paralelno poredanih, isprekidanih vlaknastih tvorevina različite debljine (sl. br. 7). Te se fibrilarne tvorbe uvijek, pa i metodom PAS (sl. br. 7), tingiraju u istom tonu kao trabekularna mreža spongiformne pustule.

Sl. br. 8 pokazuje drugi jedan dio reza sa sl. br. 3. Vidimo epidermalno subkornealno područje u koje su ušle mnogobrojne polinuklearne stanice; one se nalaze i izvan i unutar epidermalnih stanica, od kojih mnoge pokazuju znakove kolikvacije i piknotičke promjene na jezgrama. Osim toga, primjećujemo kako se iz izduženih i komprimiranih staničnih membrana na nekim mjestima stvorio mrežičasti splet. Nema sumnje da imamo pred sobom malu spongiformnu pustulu.

Istina je da katkad nalazimo u perifernim područjima seroznih i gnojnih mjehurića različitog porijekla promjene koje podsjećaju dijelom na retikularnu i, možda još češće, na balonastu degeneraciju. LAUSECKEROVA izjava da je spongiformna pustula zapravo neka vrsta mješavine između spomenutih dviju UNNINIH degeneracija epidermalnih stanica postaje tako donekle shvatljiva, ma da je ne bi mogli bez rezerve prihvatiti jer vodi računa samo o nekim, a ne o svim osobinama spongiformne pustule.

Na sl. br. 9, koja predstavlja detalj sa sl. br. 3, vrlo se lijepo razabire prisustvo, odnosno ulaženje jednog ili nekoliko polinukleara – neki od njih su eozinofili – u unutrašnjost epidermalnih stanica; dakle, unicelularnu pustulaciju.

Iz dobivenih nalaza razabiremo, prije svega, u histološkoj slici Impetigo herpetiformisa:

1. promjene koje treba nesumnjivo dijagnosticirati kao spužvaste pustule;

2. formacije koje pružaju sliku »običnih« gnojnih mjehurića kakve nalazimo npr. kod banalnih piodermija;

3. sadržaj obih vrsta pustuloznih eflorescencija stvaraju uz neutrofilne i eozinofilni leukociti.

Čini nam se da su izneseni nalazi prilično razbistrili pitanje mikroskopskih promjena kod herpetiformnog impetiga. Još jednom smo mogli utvrditi da se kod njega stvaraju spongiformne pustule, što ipak ne isključuje mogućnost postojanja »običnih« gnojnih mjehurića, koji su se načelno mogli pojaviti na dvojak način. Oni su, naime, mogli nastati a priori kao takvi ili su se mogli razviti iz spongiformnih pustula. U tome slučaju nisu ništa drugo nego završna, konačna faza spužvaste pustulacije. Kod spongiformne pustule koja već neko vrijeme postoji

i u kojoj su i stanične jezgre već nestale počinje i trabekularni sistem uza svu svoju rezistentnost propadati. Kada je taj proces potpuno završen, spužvasta je pustula, ďakako, izgubila svoje karakteristične osobine te se, bar naoko, promijenila u pustulu običnog tipa. Ako je biopsija izvedena nakon već prilično dugog trajanja pustule, onda se može dogoditi da više ne nađemo ni traga spongiformnoj pustuli ili da naiđemo još samo na jedva zamjetljive njezine ostatke.

Kako smo u našem primjeru našli istovremeno i običajnu sliku pustule i uz to na istom rezu spužvaste gnojne mjehuriće te se, osim toga, pokazalo da se pseudomembranozna tvorba oko »običnih« pustula sastoji iz ostataka trabekularne mreže, držimo da se može tvrditi da pustule kod herpetiformnog impetiga redovito nastaju spongiformno. MIDANA ne naglašava samo da pustule herpetiformnog impetiga upravo svojom spongiformnom strukturom (»sistema de trabecole«) dobivaju svoj karakteristični pečat nego ističe i to da je spongiformni način stvaranja pustule početni histološki simptom, što se dobro podudara s našim izlaganjima.

Prisutnost eozinofila u mikroskopskoj slici herpetiformnog impetiga ističu mnogi autori, među njima GANS i STEIGLEDER, LEVER, TRAPL i BEDNAŘ, ROST. LAPIÈRE to nije našao, a BEEK izjavljuje da je u korijumu naišao samo na mali broj eozinofila. ROST je osim neutrofilnih i eozinofilnih polinuklearnih leukocita opisao i eozinofilne okrugle stanice s jednom jezgrom. Taj se nalaz u literaturi jedva spominje. Trebalo bi ga provjeriti uzimajući u obzir i pseudoeozinofilne stanice kakve opisuje SALTYKOW. I oni koji spominju prisutnost eozinofila jedva taj nalaz približe tumače te ga – s malim iznimkama (LEVER) – ne uspoređuju s odgovarajućim nalazima u drugih dermatoza, koje valja u vezi s herpetiformnim impetigom diferencijalno-dijagnostički ocijeniti. Držimo da prisustvo eozinofilnih stanica u herpetiformnog impetiga ne bi trebalo mimoići ni u patogenetskom (usp. RIVELLONI) ni u sasvim morfološko-simptomatskom pogledu. Eozinofile u eksudativno infiltrativnim pojavama Acrodermatitis continua i u Psoriasis pustulosa gotovo ne nalazimo. I kod piodermijskih promjena nema prekomjernog broja eozinofilnih stanica. Prisutnost eozinofilnih leukocita u herpetiformnog impetiga smatramo histološkim diferencijalnodijagnostičkim putokazom, koji upućuje na mogućnost razdvajanja Hallopeauova akrodermatitisa i pustulozne psorijaze s jedne strane od herptiformnog impetiga s druge strane.

## ZAKLJUČAK

Histološka analiza primjera herpetiformnog impetiga dovela je do ovih zaključaka:

1. istovremeni nalaz spongiformne pustule i pustula običnog tipa na zadovoljavajući način rješava pitanje kontradiktornih nalaza o prisutnosti, odnosno odsutnosti spužvaste pustule u herpetiformnog impetiga;

2. pokazalo se da kod herpetiformnog impetiga nastaju pustule prividno »običnog« tipa iz spongiformnih pustula i da se kod toga radi o njihovoj završnoj fazi;

3. prisustvo eozinofilnih polinuklearnih stanica u herpetiformnog impetiga treba smatrati značajnim histološkim simptomom, koji, jer ga nema ni u pustulozne psorijaze ni u Hallopeauova akrodermatitisa, sa svoje strane upućuje na promatranje herpetiformnog impetiga kao samostalnog patološkog entiteta.

## LITERATURA


*Allen, C.*: The Skin. A clinicopathologic treatise. St. Louis. Mosby Co. 1954. S. 68.
*Barber, H. W.*: Transact. St. John's Hosp. Dermat. Soc. 32, 5, 1953. Cit. Kogoj (1937).
*Beek, C. H.*: Dermatologica 102, 145, 1951.
*Bernhardt, R.*: Arch. f. Dermat. 147, 190, 1936.
*Borzecki, E.*: Arch. f. Dermat. 77. 403, 1905.
*Blum i Bralez*: Cit. Kogoj (1938).
*Breske*: Derm. Wschr. 143, 115, 1961.
*Brill*: Cit. Degos.
*Burckhardt, W.*: Atlas und Praktikum der Dermatologie und Venerologie 7. Aufl. Urban u. Schwarzenberg. München–Berlin. 1960.
*Baer, R. L.* i *H. Witten*: Yearbook of Dermat. a. Syph. 1957/58, 52.
*Campanella, P.*: Ann. ital. Derm. Sif. 13, 329, 1958.
*Carrié, C.*: Derm. Wschr. 132, 715, 1955.
*Champion, R. H.*: Brit. J. Dermat. 91, 384, 1959.
*Comel, M.*: Giorn. ital. Derm. e Sif. 77, 577, 1936.
*Danbolt, N.*: Acta dermat.-vener. 18, 150, 1937. – Cit. Deperrat.
*Degos, R.*: Dermatologie. Flammarion. Paris. 1953.
*Duperrat, B.*: Précis de Dermatologie. Masson Cie. Paris. 1959.
*Engfeldt, B.* i *H. Gentele*: Acta dermat.-vener. 30, 50, 1957.
*Földvary, F.*: Derm. Wschr. 102, 322. 1936.
*Friböes, W.*: Grundriss der Histopathologie der Hautkrankheiten. Leipzig. W. Vogel. 1921.
*Friedmann, M.*: Arch. f. Dermat. 165, 457, 1932.
*Frühwald, R.*: Derm. Wschr. 102, 322, 1936.
*Gans, O.*: u. Gans u. Steigleder.
*Gans, O.* i *G. K. Steigleder*: Histologie der Hautkrankheiten. I Bd. 2. Aufl. Springer-Verlag. Berlin-Göttingen-Heidelberg. 1955.
*Gentele, H., A. Lodin* i *A. M. Odquist-Niordson*: Acta dermat.-vener. 37. 387, 1957.
*Gertler, W.*: Sächs. Ges. Dermat. 18. III 1961. Ref. Derm. Wschr. 144. 1383, 1961.
*Golé* i *Massias*: cit. Duperrat.
*Gottron, H.*: Dtsch. med. Wschr. 1947. 529.
*Gougerot, H.* i *A. Civatte*: Bull. Soc. franç. Dermat. et Syph. (Paris) 1939, 1488.
*Granelli, U.*: Minerva dermat. 1956, 120.
*Hadida, E.* i *E. Timsit*: Bull. Soc. franç. Dermat. et Syph. (Paris) 1956, 30 i 1961, 147.
*Heilesen, B.* i *R. Hornbeck-Madsen*: Ugerskr. Laeger 113, 1473, 1951. Ref. Zbl. Haut- u. Geschlechtskr. 81. 191. 1952.
*Herzberg, J.*: u Gottron u. Schönfeld, Dermat. u. Vener. II/1. G. Thieme. Stuttgart 1958. – Cit. Burckhardt.
*Ingram, J. T.*: Arch. of Dermat. 77, 314, 1958. – Hautarzt 1961, 318.
*Ito, K. Kuroda* i *Kashima*: Bull. Pharm Res. Inst. 1960, 28.
*Keining, E* i *Jung-Grimm*: prema zabiljeści.
*Kyrle, J.*: Vorlesungen über Histo-Biologie der menschlichen Haut und ihrer Erkrankungen. 2. Bd. J. Springer. Wien–Berlin 1927.

*Koch, Fr.:* Hautarzt 1952, 165.
*Kogoj, Fr.:* Acta dermat.-vener. 8, 1, 1927. – Dermat. Zt. 75, 252, 1937. – Derm. Wschr. 108, 1485, 1938. – Arch. f. Dermat. 193, 417, 1951.
*Korting, G. W.:* Arch. klin. u. exp. Dermat. 210, 220, 1960.
*Lapière, S.:* Arch. belg. Dermat. 14, 146, 1958. i 15, 7, 1959. – Minerva dermat. 1959, 270 – Ann. Dermat. et Syph. 88, 481, 1961.
*Lapière, S., H. van Runckelen* i *Dussart:* Arch. belg. Dermat. et Syph. 1939, 3.
*Lausecker, H.:* Hautarzt, 1956, 23.
*Laymon, E. W.:* Urol. a. Cut. Rev. 38, 311, 1934.
*Leonhardi, G.:* Cit. Möslein-Dissk. kod Rohde.
*Leonhardi, G.* i *L. Michel:* Arch. klin u. exp. Dermat. 207, 251, 1958.
*Lepercq* i *Cournat:* Bull. Soc. franç. Dermat. (Paris) 56, 241, 1949.
*Lever, W. F.:* Arch. of Dermat. 49, 273, 1944. – Pismeno saopćenje. – Histopathologie der Haut. G. Fischer. Stuttgart. 1958.
*Leigheb, V.:* Giorn. ital. Dermat. 84, 569, 1943.
*Lutz, W.:* Ver. Südwdtschr. Dermat. Freiburg 24/25. IV 1926. Ref. Zbl. Haut- u. Geschlechtskr. 20, 542, 1926.
*Midana, A.:* Giorn. ital. Dermat. 1942, fasc. V (Separat. otisak).
*Möslein, P.:* Arch. klin. u. exp. Dermat. 20, 410, 1959.
*Neumann, E.* i *A. Kúta:* Thomayerova sbirka 391, 1959.
*Pinetti, P.:* Giorn. ital. Dermat. 77, 713, 1956.
*Poiares Baptista, M. A.:* Bull. Soc. franç. Dermat. Syph. (Paris) 1959, 104.
*Puretić, St.* i *B. Puretić:* Jug. Pedijatrija 4, 265, 1961.
*Ramel, E.:* Derm. Wschr. 102, 322, 1936.
*Riecke, E.:* u J. Jadassohn, Hdb. Haut- u. Geschlechtskr. Bd. VII/2. J. Springer 1931. –Derm. Wschr. 102, 322, 1936.
*Rivelloni, G.:* Arch. ital. Chir. 1938. Scritti med. in onore Mario Donati. (Separatni otisak).
*Rost, G.:* Arch. f. Dermat. 131, 538, 1922.
*Ruiter, M.:* Ann. Dermat. et Syph. 1953, 230.
*Saltykow, S.:* Opća patološka morfologija. Nakl. odj. hrv. drž. tisk. Zagreb. 1942.
*Sauer, G. C.* i *B. J. Geha:* Arch. of Dermat. 83, 119, 1961.
*Schardorn, E.:* Arch. f. Dermat. 132, 108, 1921.
*Schouwen, M. van:* Neder. Tijdschr. Geneesk. 1953, 79. Ref. Zbl. Haut- und Geschlechtskr. 85, 325, 1953.
*Schuppener, H. J.:* Derm. Wschr. 138, 841, 1958. i 140, 132, 1959. – Arch. klin. u. exp. Dermat. 209, 600, 1960. – Dissk. kod Bre:ke.
*Schuppener, H. J.* i *Koba:* Derm. Wschr. 136, 953, 1957.
*Schwank, R.* i *J. Trapl:* Derm. Wschr. 142, 846, 1960.
*Shelley, W. B.* i *J. O. Kirschbaum:* Arch. of Dermat. 84, 73, 1961.
*Soltermann, N.:* Dermatologica 116, 313, 1958.
*Steigleder, G. K.:* u Gottron i Schönfeld. Dermat. u. Vener. I/1. G. Thieme – Stuttgart. 1961.
*Streitmann, B.:* Zt. Haut u. Geschlechtskr. 19, 65, 1955.
*Thyresson, W.:* Acta dermat.-vener. 28, 507, 1948.
*Tolman, M. M.* i *S. L. Moschella:* Arch. of Dermat. 81, 400, 1960.
*Touraine, A.* i *H. Bour:* Bull. Soc. franç. Dermat. Syph. (Paris) 1938, 230.
*Trapl, J.* i *B. Bednař:* Histopathologie kožních chorob. Státni zdrav. naklad. Praha. 1957.
*Trýb, A.:* Arch. f. Dermat. 137, 401, 1921.
*Unna, P. G.:* Die Histologie der Hautkrankheiten. Berlin. 1894.
*Wolfram, St.:* Hautarzt 1961, 170.
*Zumbusch, L. v.:* Arch. f. Dermat. 49, 335, 1910. i 137, 117, 1921.

*Iz Klinike za kožne i spolne bolesti*
*Medicinskog fakulteta Sveučilišta u Zagrebu.*
*Predstojnik: akademik prof. dr Fr. Kogoj*

*Primljeno na sjednici Odjela za medicinske nauke 3. I 1962.*

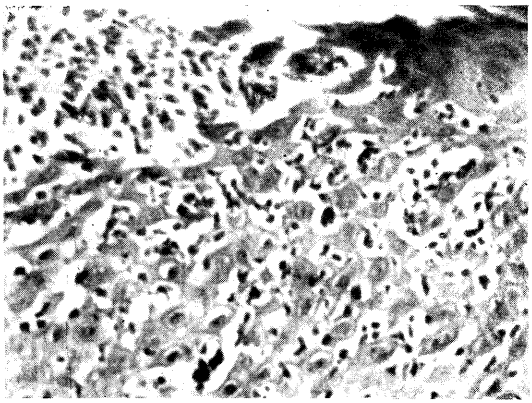

Sl. br. 1 – ACRODERMATITIS CONTINUA HALLOPEAU
Spongiformna pustula. Imigracija leukocita u epidermis.

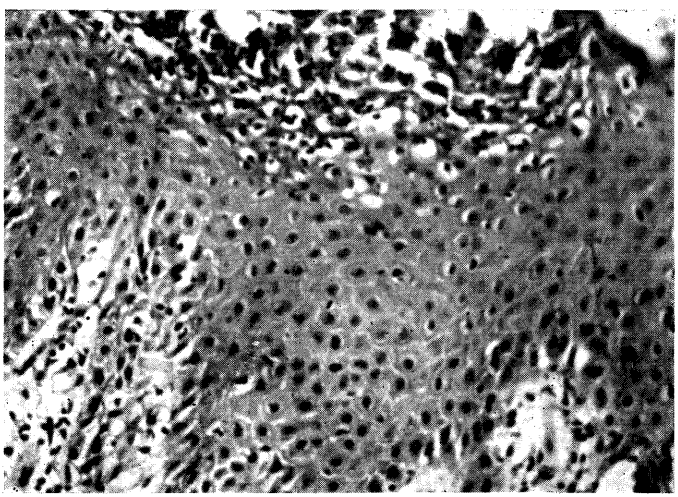

Sl. br. 2 – PSORIASIS PUSTULOSA
*Spongiformna pustula lokalizirana subkornealno. Leukocitarna invazija epidermalnih stanica. Jasna mrežasta struktura.*

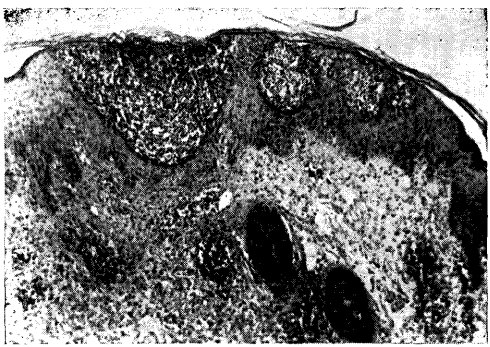

Sl. br. 3 – IMPETIGO HERPETIFORMIS
Četiri pustule različite veličine s gustim staničnim sadrjem. Veće kao da su dijelom omeđene membranom.

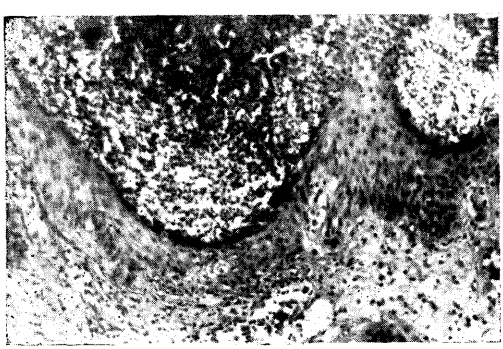

Sl. br. 4 – IMPETIGO HERPETIFORMIS
Jače povećanje. Detalj sa sl. br. 3. Granična membranozna tvorba u donjem dijelu pustula; drugdje neposredan kontakt sadržaja pustule sa stanicama epidermisa u okolini.

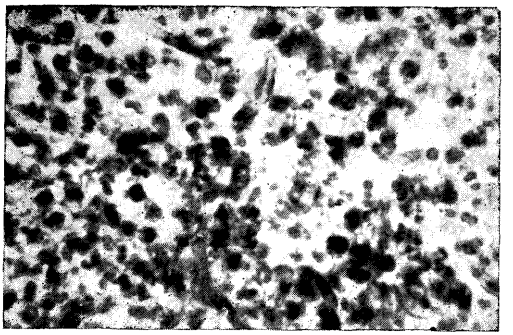

Sl. br. 5 – IMPETIGO HERPETIFORMIS
Sadržaj pustule. Uz polinuklearne neutrofilne i eozinofilni leukociti.

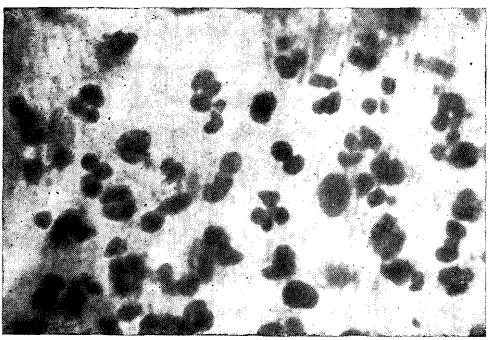

Sl. br. 6 – IMPETIGO HERPETIFORMIS
Jače povećanje. Sadržaj pustule. Uz polinukleare ima i limfocita.



Sl. br. 7 – IMPETIGO HERPETIFORMIS
Jače povećanje. Ograničenje pustule prema epidermisu na predjelu okrenutom prema str. basale. Membranozna tvorba se prezentira kao kraći ili dulji paralelno iznad sebe poredani vlaknasti snopići različite debljine.

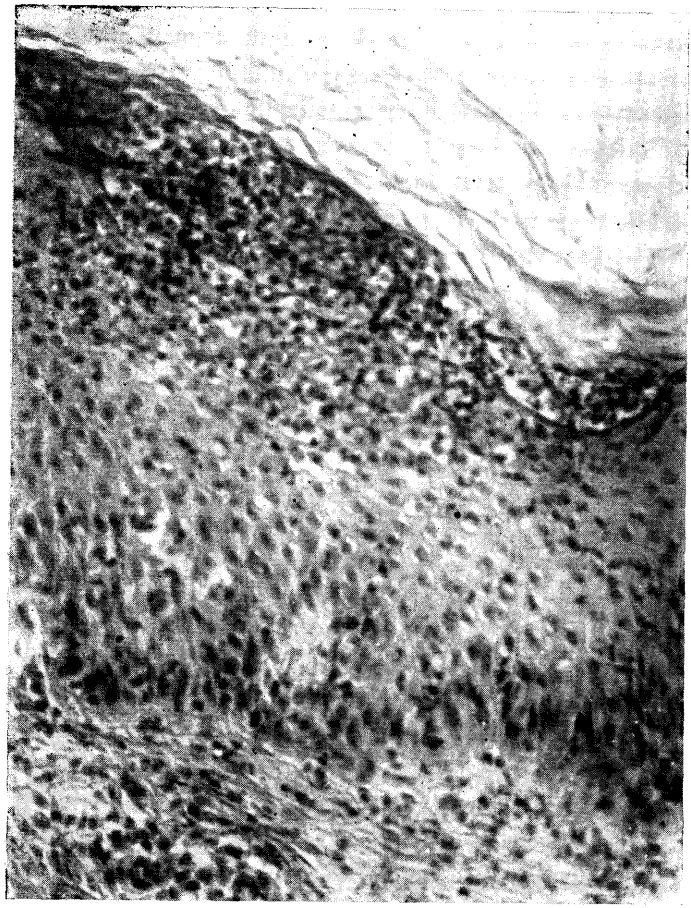

Sl. br. 8 – IMPETIGO HERPETIFORMIS
Mala spongiformna pustula. Imigrirani leukociti. Kolikvirane epidermalne stanice s piknotičkim jezgrama. Dobro se razabire stvaranje trabekularne mreže.

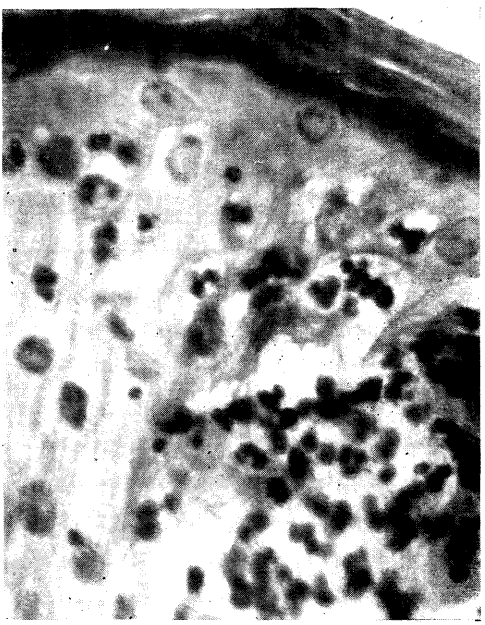

Sl. br. 9 – IMPETIGO HERPETIFORMIS
Veće povećanje. Detalj sa sl. br. 3. Unicelularne pustule. U epidermalne stanice je ušao jedan ili više polinuklearnih leukocita.